

MEROKOK DAN EFEKNYA TERHADAP KESEHATAN GIGI DAN RONGGA MULUT

Ni Nengah Sumerti

Abstract

Smoking is a risk factor of pathologic diseases of both locally in the oral cavity and systemic diseases. Oral cavity is the first point of contact of the cigarette smoke so that it is easily exposed to smoking effect. To inhale cigarette smoke is the same inhaling more than 4.000 chemical substance dangerous to our health. The aims of the literature study is to identify the various effect of the smoking habit toward dental and oral cavity. The local effect due to includes dental caries, dental hygiene, periodontal diseases, dental lost, recovery slow down, lesi pre-cancer and cancer within oral cavity. Relevant health personnels need to educate the community members about the danger of smoking and to motivate the community member to quit smoking and to suggestion to maintain their health.

Key word: *Smoking, effect, dental and oral health*

Pendahuluan

Merokok telah lama menjadi bagian kehidupan masyarakat, baik pada orang dewasa maupun remaja. Rokok merupakan salah satu ancaman besar bagi kesehatan masyarakat dunia. Sekitar tiga juta manusia di dunia meninggal akibat merokok (Subiyantoro, 2002). Data epidemi tembakau di dunia menunjukkan tembakau membunuh lebih dari lima juta orang setiap tahunnya, jika hal ini berlanjut terus maka diproyeksikan akan menjadi 10 juta kematian pada tahun 2020, dengan 70% kematian terjadi di negara sedang berkembang. Indonesia merupakan terbesar ke tujuh di dunia

yang memproduksi tembakau dan jumlah perokok terbesar ke tiga di dunia (Pemerintah Prop.Bali, 2011). Perokok berasal dari kelas sosial, status serta kelompok umur yang berbeda, bahkan oleh sebagian orang sudah menjadi kebutuhan hidup yang tidak bisa ditinggalkan (Djokja, 2012). Prevalensi perokok di provinsi Bali yaitu 44% dengan rerata jumlah rokok yang dihisap sembilan batang per hari, dan ditemukan jumlah yang paling tinggi di kota Denpasar sebanyak 10 batang per hari (Dewi, Jirna dan Adiatmika, 2013).

Mengonsumsi rokok pada tahap awal tidak dirasakan efeknya, namun lama kelamaan akan muncul

berbagai penyakit dalam tubuh perokok (Dewi, Jirna dan Adiatmika, 2013). Rokok mengandung zat adiktif yang sangat berbahaya bagi kesehatan manusia. Zat adiktif adalah zat yang jika dikonsumsi manusia akan menimbulkan adiksi atau ketagihan dan dapat menimbulkan berbagai macam penyakit seperti penyakit jantung, pembuluh darah, stroke, penyakit paru obstruktif kronik, kanker paru, juga dapat menyebabkan timbulnya kondisi patologis di rongga mulut (Pemerintah Prov.Bali, 2011).

Gigi dan jaringan lunak rongga mulut merupakan bagian yang mengalami kerusakan akibat rokok. Penyakit karies gigi, kebersihan gigi, penyakit periodontal, kehilangan gigi, memperlambat proses penyembuhan, lesi prekanker, dan kanker mulut adalah kasus yang ditemukan pada perokok (Kusuma,2010). Rongga mulut merupakan jalan atau tempat kontak pertama dari asap hasil pembakaran rokok, sehingga dengan mudah terpapar efek rokok karena merupakan tempat penyerapan zat hasil pembakaran rokok yang utama (Dokja, 2012). Setiap menghisap asap rokok, sama halnya mengisap lebih dari 4.000 macam unsur kimia. Bahan yang diperkirakan membahayakan kesehatan yaitu tar, nikotin, karbon

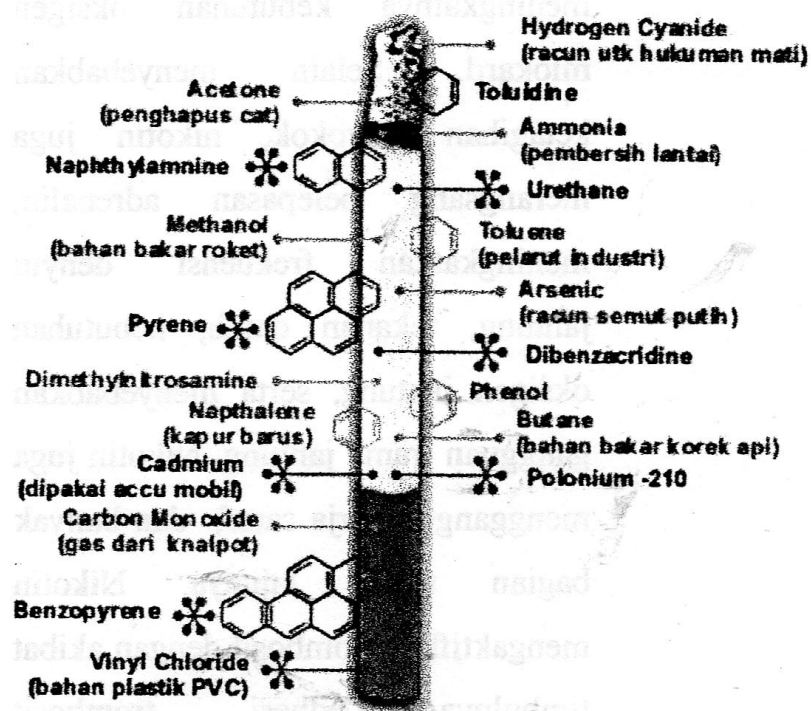
monoksida, hidrogen sianida, bensopiren, dimetilnitrosamin, dan lain-lainnya.(Subiyantoro, 2002). Tujuan penulisan studi pustaka ini adalah untuk mengetahui berbagai efek dari kebiasaan merokok yang dapat ditimbulkan terhadap gigi dan rongga mulut.

Tinjauan Pustaka

Rokok adalah salah satu produk tembakau yang dimaksudkan untuk dibakar, dihisap dan atau dihirup termasuk rokok kretek, rokok putih cerutu atau bentuk lainnya yang dihasilkan dari tanaman nicotina tobacum, nicotiana rustica dan spesies lainnya atau sintesis yang (Pemerintah Prov.Bali 2011). Merokok adalah membakar tembakau yang kemudian dihisap asapnya, baik dengan menggunakan rokok maupun pipa. Ketika merokok, asap yang dihisap akan menuju ke rongga mulut, dengan hitungan detik asap rokok yang dihisap dengan banyak kandungan zat-zat kimia berbahaya didalamnya sudah berada di rongga mulut, dan secara otomatis akan mempengaruhi jaringan organ yang ada di dalam rongga mulut, termasuk gigi (Yudistira, 2014)

Komponen Rokok.

Ditemukan 4.000 jenis bahan kimia dalam rokok, dengan 40 jenis di antaranya bersifat karsinogenik (dapat menyebabkan kanker), di mana bahan racun ini lebih banyak didapatkan pada asap samping, misalnya karbon monoksida (CO) 5 kali lipat lebih banyak ditemukan pada asap samping daripada asap utama, benzopiren 3 kali, dan amoniak 50 kali. Bahan-bahan ini dapat bertahan sampai beberapa jam lamanya dalam ruang setelah rokok berhenti. Asap rokok yang dihirup seorang perokok mengandung komponen gas dan partikel. Komponen gas terdiri dari karbon monoksida, karbon dioksida, hidrogen sianida, amoniak, oksida dari nitrogen dan senyawa hidrokarbon. Adapun komponen partikel terdiri dari tar, nikotin, benzopiren, fenol, dan kadmium. Berikut ini disajikan gambar tentang komponen rokok:



Komponen utama rokok

Tar adalah kumpulan dari beribu-ribu bahan kimia dalam komponen padat asap rokok, dan bersifat karsinogen. Pada saat rokok dihisap, tar masuk ke dalam rongga mulut sebagai uap padat. Setelah dingin, akan menjadi padat dan membentuk endapan berwarna cokelat pada permukaan gigi, saluran pernapasan, dan paru-paru. Pengendapan ini bervariasi antara 3-40 mg per batang rokok, sementara kadar tar dalam rokok berkisar 24 – 45 mg (anonim).

Nikotin, salah satu jenis obat perangsang yang dapat merusak jantung dan sirkulasi darah, nikotin membuat pemakainya kecanduan. Nikotin mengganggu sistem saraf simpatis dengan akibat

menyebabkan rangsangan pada *papilafiliformis*, menunda penyembuhan jaringan lunak rongga mulut, timbulnya bau mulut (*halitosis*). Bau mulut ini tidak dapat diatasi dengan menyikat gigi atau menggunakan obat kumur. Selain itu merokok juga dapat menimbulkan kelainan-kelainan rongga mulut misalnya pada lidah, penebalan menyeluruh bagian epitel mulut, mukosa mulut dan langit-langit yang berupa stomatitis nikotina dan infeksi jamur. Kanker di dalam rongga mulut biasanya dimulai dengan adanya iritasi dari produk-produk rokok yang dibakar dan diisap. Iritasi ini menimbulkan lesi putih yang tidak sakit (Alamsyah, 2009).

Pembahasan

Dari penelusuran pustaka, diketahui bahwa merokok memiliki efek negatif terhadap kondisi sistemik, maupun lingkungan lokal rongga mulut. Efek lokal yang ditimbulkan akibat merokok antara lain terjadinya karies gigi, radang gusi, penyakit periodontal kehilangan tulang alveolar serta munculnya lesi-lesi pada rongga mulut (Kusuma, 2012).

Asap panas yang dihasilkan dari hisapan rokok dapat mempengaruhi aliran pembuluh darah pada gusi. Perubahan aliran darah mengakibatkan penurunan air ludah (*saliva*) yang berada di dalam rongga mulut, ketika air ludah mengalami penurunan otomatis mulut cenderung kering (Sungkar. Seperti yang sudah umum diketahui, air ludah merupakan pelindung alamiah rongga mulut. Jika air ludah mengalami penurunan fungsi perlindungannya, maka bakteri akan berkembang biak dengan cepat dan menghasilkan asam yang melarutkan email gigi, sehingga mulailah terbentuk lubang gigi. Ketika pH saliva turun terjadi peningkatan mikroorganisme acidogenik, melatutkan email gigi serta merusak gigi dan jaringan sekitarnya akibat dari peningkatan ion hidrogen. Hal tersebut diperburuk jika seseorang sudah mengalami karies gigi sehingga pH pada rongga mulut dapat lebih asam (Pramesta, 2014).

Menurut Arowojolu dkk. tingginya OHIS pada perokok berhubungan dengan fakta bahwa kandungan pada rokok salah satunya tar dapat menyebabkan adanya penodaan pada gigi, permukaan gigi akan menjadi kasar dan mempercepat

akumulasi plak pada gigi yang menandakan buruknya kebersihan gigi dan mulut perokok (Pramesta, 2014). Gigi menjadi berubah warna karena tembakau. Pada mulanya noda ini dianggap disebabkan oleh nikotin, tetapi sebetulnya adalah hasil pembakaran tembakau yang berupa tar. Nikotin sendiri tidak berwarna dan mudah larut, warna coklat terjadi pada perokok biasa, sedang warna hitam terjadi pada perokok yang menggunakan pipa. Noda-noda tersebut mudah dibersihkan karena hanya terdapat di dataran luar gigi. Tetapi pada orang yang merokok selama hidupnya, noda tersebut dapat masuk ke lapisan email gigi bagian *superficial* dan sukar untuk dihilangkan (Mulyawati, Y).

Tar yang mengendap di permukaan gigi menyebabkan permukaan gigi menjadi kasar sehingga terbentuknya plak gigi menjadi lebih cepat. Plak adalah sekumpulan protein air ludah, sisa makanan dan bakteri. Asap rokok mempunyai efek terhadap aliran saliva, aliran saliva akan bertambah selama periode merokok. Pertambahan aliran saliva menambah pH dan konsentrasi kalsium fosfat sehingga dengan meningkatnya konsentrasi kalsium menyebabkan terjadinya

meneralisasi plak. Plak yang menumpuk pada gigi perokok, jika tidak dilakukan pengendalian plak, maka timbunan bakteri di dalam plak akan semakin banyak dan plak mengalami penambahan massa, kemudian berlanjut dengan pengerasan yang disebut dengan karang gigi (kalkulus). Karang gigi berwarna coklat kehitaman dan berbau. Karang gigi tidak bisa dihilangkan dengan menyikat gigi biasa. Perlekatan plak yang merupakan awal terbentuknya kalkulus, yang jumlahnya lebih besar dijumpai pada perokok akan memperburuk status kebersihan mulut seorang individu (Alamsyah, 2009).

Jumlah karang gigi pada perokok cenderung lebih banyak daripada yang bukan perokok. Karang gigi yang tidak dibersihkan dapat menimbulkan berbagai keluhan seperti gingivitis atau gusi berdarah. Hasil pembakaran rokok dapat menyebabkan gangguan sirkulasi peredaran darah ke gusi sehingga mudah terjangkit penyakit. Adanya implamasi pada gingival yang ditandai dengan adanya penurunan aliran darah gingival yang dipengaruhi oleh nikotin. Rokok terdiri dari sunstansi sitotoksik seperti nikotin dengan cara

mengubah *host response* atau secara langsung merusak sel-sel normal periodontium, hal ini ditunjukkan dengan dosis rendah nikotin tersimpan di dalam dan dilepaskan dari *fibroblast periodontal* (Warjowinoto, 2000). Periodontitis adalah infeksi yang menyerang jaringan pendukung gigi terjadi bila racun bakteri dan enzim merusak jaringan pendukung gigi dan tulang. Tar yang masuk di bawah gusi akan menyebabkan inflamasi dan infeksi kehilangan perlekatan tulang dan berakhir pada tanggalnya gigi. Perokok mempunyai resiko yang besar untuk perkembangan penyakit periodontal menjadi lebih parah dibandingkan dengan bukan perokok. Hal ini dikaitkan dengan lemahnya mekanisme pertahanan tubuh para perokok sehingga lebih rawan terkena penyakit periodontal (Alamsyah, 2017 ; Pramesta, 2009;).

Asap rokok menurunkan aktifitas PMN leukosit hingga kadar 50%, dengan adanya gangguan sistem pertahanan ini pergerakan PMN leukosit lebih banyak ke rongga mulut. Asap rokok juga terlasuk kelompok oksidan yang dapat mengganggu integritas jaringan, dengan sel dan menurunkan kadar

vitamin C darah yang dapat berperan dalam penyembuhan luka, oleh karena itu asap rokok sangat berpengaruh pada hasil penyembuhan klinis (Subiyantoro, 2002)

Merokok dapat menyebabkan timbulnya bau mulut (halitosis). Bau mulut ini tidak dapat diatasi dengan menyikat gigi atau menggunakan obat kumur. Bau mulut disebabkan oleh tar dan nikotin yang berasal dari rokok yang berakumulasi di gigi dan jaringan lunak mulut meliputi lidah gusi dan sebagainya. Merokok juga akan mengeringkan jaringan mulut sehingga mengurangi efek pencucian dan bufer saliva terhadap bakteri dan kotoran yang dihasilkan (Anwar, 2007).

Pada perokok berat, merokok menyebabkan rangsangan pada papilla filiformis (tonjolan pada lidah bagian atas) sehingga menjadi lebih panjang. Sehingga memberikan gambaran seperti selaput tebal pada lidah dan akan menahan debris serta pigmen yang berasal dari makanan, minuman, rokok dan permen. Hasil pembakaran rokok yang berwarna hitam kecoklatan mudah dideposit, sehingga perokok sukar merasakan rasa pahit, asin, dan manis, karena rusaknya ujung sensoris dari alat

perasa (*tastebuds*)(Siregar dan Susanti, 2010).

Merokok dapat menunda penyembuhan jaringan lunak rongga mulut anda karena rokok mengurangi pengiriman oksigen dan nutrisi ke jaringan gusi. Pada perokok yang mengalami perlukaan pada gusi akibat peradangan (gusi mudah berdarah) akan lebih lambat proses penyembuhannya. Kebiasaan merokok akan menyebabkan penyempitan pembuluh darah (*vasokonstriksi*) dan sekresi kelenjar liur. Jika pembuluh darah menyempit maka *supply* oksigen dan nutrisi ke jaringan menjadi terhambat, termasuk penyembuhan luka akibat pencabutan (Siregar dan Susanti, 2010).

Rangsangan asap rokok yang lama dapat menyebabkan perubahan-perubahan yang bersifat merusak bagian mukosa mulut yang terkena, bervariasi dan penebalan menyeluruh bagian epitel mulut (*smoker's keratosis*) sampai bercak putih keratotik yang menandai leukoplakia dan kanker mulut. Leukoplakia bervariasi dan lesi putih yang rata/halus sampai lei yang tebal dan keras. Kira-kira 3 -5 persen kasus yang didiagnosis leukoplakia akan

berkembang menjadi kanker. Oral leukoplakia merupakan lesi prekanker. Resiko terkena kanker rongga mulut para perokok mempunyai resiko tinggi terkena kanker rongga mulut karena banyaknya kandungan bahan kimia dalam sebatang rokok yang bersifat toksik dan karsinogen seperti tar, nikotin dan karbonmonoksida. Beberapa statistik dari *America Canser Society* menyatakan sekitar 90% kanker rongga mulut dikarenakan mengkonsumsi tembakau, resiko terkena keganasan karena banyaknya jumlah merokok atau dan lamanya paparan rokok. Cara mendeteksi kanker rongga mulut dapat dilakukan *dental checkup*. Resiko dari efek merokok pada gigi dan mulut, para perokok mempunyai resiko 6 kali lebih banyak menderita kanker rongga mulut. Ini dikaitkan dengan bahan kimia yang berjumlah sekitar 4.000 dalam sebatang rokok. (Siregar dan Susanti, 2010)

Simpulan

Prevalensi masyarakat yang merokok dari tahun ketahun semakin meningkat. Mengonsumsi rokok pada tahap awal tidak dirasakan efeknya, namun lama kelamaan akan

muncul berbagai penyakit dalam tubuh perokok, dan menyebabkan timbulnya kondisi patologis di rongga mulut. Asap rokok yang dihirup seorang perokok mengandung komponen gas dan partikel. Komponen gas terdiri dari karbon monoksida, karbon dioksida, hidrogen sianida, amoniak, oksida dari nitrogen dan senyawa hidrokarbon. Adapun komponen partikel terdiri dari tar, nikotin, benzopiren, fenol, dan kadmium. Gigi dan jaringan lunak rongga mulut merupakan bagian yang mengalami kerusakan akibat rokok. Penyakit karies gigi, kebersihan gigi, penyakit periodontal, kehilangan gigi, memperlambat proses penyembuhan, lesi prekanker, dan kanker mulut adalah kasus yang ditemukan pada perokok. Penyakit ini dikaitkan dengan bahan kimia yang berjumlah sekitar 4.000 dalam sebatang rokok.

Saran

Mengetahui prevalensi perokok yang terus meningkat dari tahun ke tahun dengan berbagai ancaman kesehatan yang diakibatkan maka tenaga kesehatan terkait perlu melakukan edukasi dan pemberdayaan kepada masyarakat tentang bahaya merokok, mencegah orang yang tidak merokok sehingga tidak menjadi

perokok pemula, memotivasi agar berhenti merokok, dan menjaga kesehatannya dengan mengonsumsi makanan yang sehat dan tetap berolahraga secara teratur

DAFTAR PUSTAKA

1. Alamsyah, R.M., 2009, Faktor-faktor yang Mempengaruhi Kebiasaan Merokok dan Hubungannya Dengan Status Penyakit Periodontal Remaja di Kota Medan, *Tesis*, Univ.Sumatera Utara
2. Anonim, *Komponen Rokok*, <http://analisisduniakesehatan.blogspot.com/2012/03..html>
3. Anwar, A.I., 2007, Penyebab dan Penangan Halitosis, *Jurnal Ilmiah dan Teknologi Kedokteran Gigi, Fakul.Kedokteran Gigi Univ.Prop.Dr. Moestopo*, Vol. 4-No.1:
4. Budoyono,R.,2009, *Makalah Rokok*, <http://rahmanbudoyono.wordpress.com/2009/01/28/>
5. Dewi, I.A.N., Jirna. I.N., Adiatmika, I.N.M., 2013, Analisis Hubungan Kebiasaan Merokok dengan Jumlah Sel Eritrosit dan Kadar Hemoglobin di dalam Darah pada Perokok Aktif. *Meditory. (The Jurnal of Medical labotatory)*, Vol.2.No.1: Denpasar
6. Djokja R.M., Lampus, B.S., Mintjelungan Christy, *Gambaran Perokok dan Angka Kejadian Lesi Mukosa mulut di Desa Monsongan Kecamatan Banggai Tenga* <http://download.portalgaruda.org/article.php?article=107351&val=1000>
7. Kusuma,A.R.P.,2012, *Pengaruh Merokok Terhadap Kesehatan Gigi dan Rongga Mulut*, <http://jurnal.unissula.ac.id/index.php/m>

- ajalah%20ilmiahsultanagung/article/vi
ewFile/
8. Mulyawati, Y., 2008, *Subdit Gizi Klinis – Direktorat Gizi Masyarakat Departemen Kesehatan RI*.<http://kesehatangigi.blogspot.co.id/01/pengaruh-rokok-terhadap-kesehatan-gigi.html>
 9. Pemerintah Provinsi Bali, 2011, *Peraturan Daerah Propinsi Bali Nomor 10 Tahun 2011 tentang Kawasan Tanpa Rokok*, Denpasar
 10. Pramesta, B.D., 2014, *Deteksi Derajat Keasaman (pH) Saliva Pada Pria Perokok dan Perokok Laporan Penelitian*, Fak.Kedokteran dan Ilmu Kesehatan, Univ.Islam Negeri Syarif.Hidayatullah,Jakarta,<http://repository.uinjkt.ac.id/dspace/bitstream/123456789/1/BIMO%20DWI%20.pdf>
 11. Subiyantoro, S., 2002, *Pengaruh Asap Rokok terhadap Pembentukan Fibroblas Pasca Operasi Mucosa Gingiva*, *Majalah Ilmiah Kedokteran*, Edisi Khusus, Foril, Fak.Kedokteran Gigi Univ. Trisakti, Jakarta
 12. Siregar, N dan Susanti, L. 2010, *Efek Merokok Terhadap Kesehatan Rongga*.
<http://mypotik.blogspot.co.id/2010/08/html>
 13. Sungkar, A., 2011, *Resiko Asap Rokok Terhadap Kesehatan Rongga*
<http://www.kedokterangigi.net/52/resiko-asap-rokok-terhadap-kesehatan-gigi-dan-mulut.html>
 14. Warjowinoto, S., 2000, *Hubungan Antar Merokok dan Penyakit Periodontal* (The
 15. Relationship Between Smoking and Periodontal Disease), *Majalah Kedokteran Gigi. Dental Journal*, Vol. 33 Nomor 1-4, FKG Univ.Airlangga